

Présentation du siège

I. Introduction

Définitions :

- C'est une présentation longitudinale

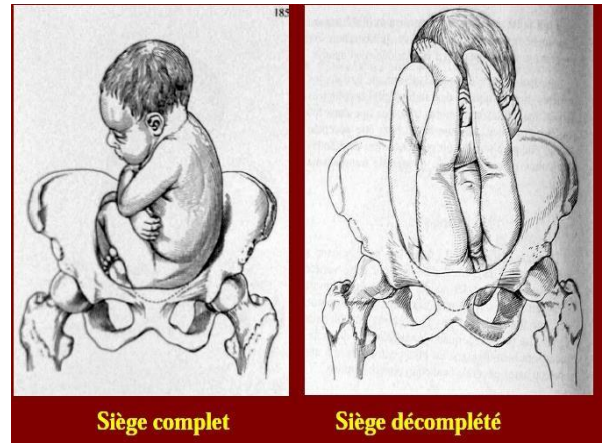
le mobile foetal prend contact avec le détroit supérieur par son extrémité pelvienne alors que le pôle céphalique se trouve au niveau du fond utérin.

- eutocique au seuil de la dystocie.
- C'est un accouchement à risque.

Modes de présentations du siège :

Siège complet : foetus assis en tailleur, MI repliés en flexion font également partie de la présentation.

siège décompleté (mode de fesses) : MI en extensions relevés au devant du foetus.



Repère de la présentation du siège :

Le sacrum définit quatre variétés de présentation :

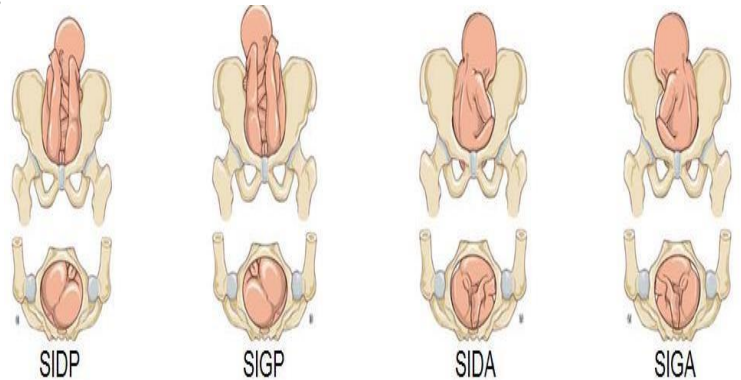
Sacro iliaque gauche antérieur :

SI GA Sacro iliaque droite

antérieur : SI DA Sacro iliaque

gauche postérieur : SI GP Sacro

iliaque droite postérieur : SI DP



II. Causes de la présentation de siège

NB : la loi de pageot l'accommodation du contenu et du contenant : l'utérus a un fond large et un isthme étroit.

En début de grossesse la tête est plus grande que le corps (développement du cerveau) elle se place alors au fond utérin

Vers la fin de la grossesse le corps devient plus grand que la tête il va se placer au fond utérin alors que la tête se place au niveau de l'isthme : la présentation de sommet est alors la plus fréquente.

Causes utérines	Anomalies congénitales : hypoplasie utérine, malformations utérines Anomalies acquises : multiparité (utérus vaste et hypotonique), primipare âgée, (utérus hypertonique) Tumeurs extrinsèques et intrinsèques
Causes ovulaires	Anomalies de la quantité de liquide amniotique (LA) Hydramnios (excès de LA qui distend l'utérus) Oligoamnios (diminution du LA qui limite la mobilité fœtale) Causes funiculaires : brièveté du cordon primaire ou secondaire (qui entravent les mouvements fœtaux et réduit sa mobilité) Placenta prævia (qui fait obstacle à l'accommodation fœtale) Grossesse multiple
Causes fœtales	Prématurité Hyper extension de la tête

III. Mécaniques obstétricales

A. Principes :

- *Mobile foetal doit constituer un « bloc homogène » par*
- *flexion de la tête sur le tronc*
- *accolement des membres sur ce dernier.*

La solidarité tête-tronc-membres forme un mobile foetal compact. Ainsi, en tirant sur les pieds, la désolidarisation des MI, MS et du menton -par le réflexe de Moro- bloque la sortie du foetus.

- *Contrairement à présentation de sommet, l'accouchement en présentation de siège se déroule comme un processus continu sans arrêt ni retour.*

Il est important de comprendre que :

- *lorsque le siège est déjà dehors, la tête n'est pas encore engagée,*
- *dans la progression du foetus dans le bassin, les différents segments du foetus peuvent s'accrocher ou se relever dans le bassin (pieds, bras, menton), on parle ainsi de progression à "rebrousse-poil",*
- *le volume des segments foetaux qui traversent successivement la filière pelvienne va augmenter alors que leur compressibilité diminue,*
- *les diamètres du foetus sont progressivement croissants :*

Ø bitrochantérien (9cm) puis Ø bi-acromial (12cm réductible par tassement à 9,5cm) et pour terminer le Ø bipariétal (9,5cm). La petite extrémité est première.

Ainsi on comprend plus facilement que les difficultés sont croissantes.

B. Accouchement du siège :

Engagement se fait par

- orientation du D. bi trochantérien dans un diamètre oblique du DS.

- si siège complet : il ya tassement du D. sacro- tibial permet par la souplesse des os

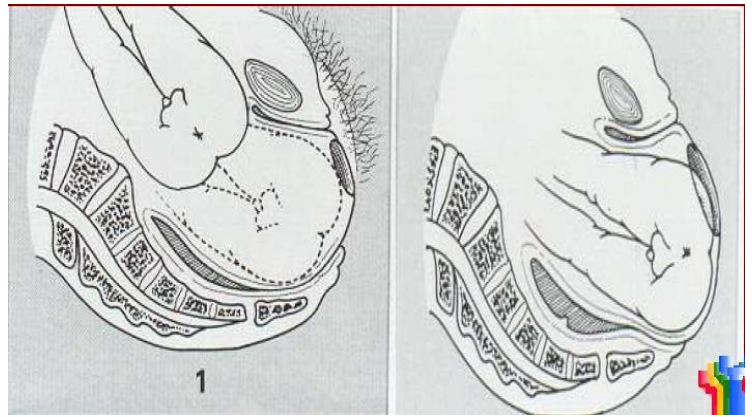
- Descente et rotation

amène le D. bi trochantérien dans un axe antéro postérieur

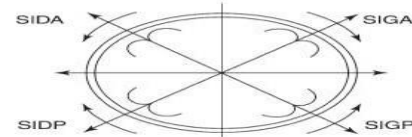
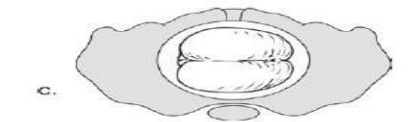
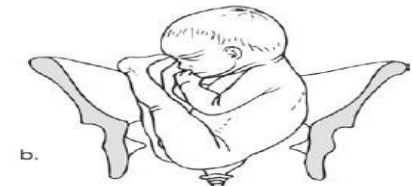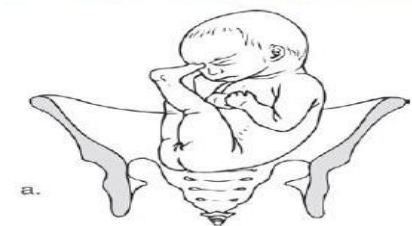
- la hanche antérieure du fœtus se cale contre la symphyse pubienne

- Dégagement.

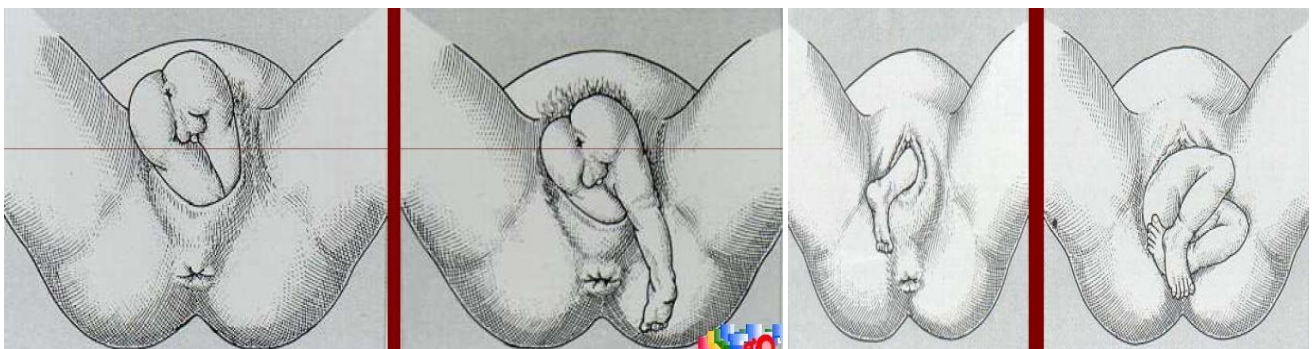
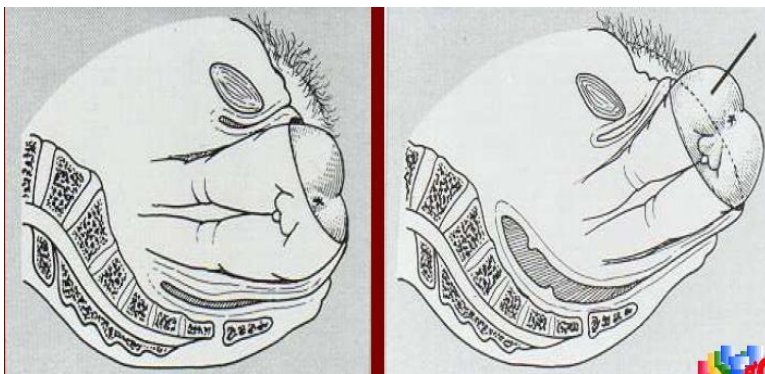
- En s'enroulant autour de la symphyse pubienne, le dos passe en avant jusqu'à ce que les MI soient libérés.



Descente et rotation du siège décomplété



d. Siège décomplété en sacro-iliaque gauche postérieur.
 b. Descente et rotation en sacro-transverse.
 c. Vue périnéale du siège en sacro-transverse.
 d. Rotation du siège en transverse à partir des différentes positions initiales.



Accouchement des épaules :

Dès que le siège se dégage, l'engagement des épaules au détroit supérieur s'effectue.

Les épaules entrent en contact avec le détroit supérieur. Le diamètre b acromial s'engage :

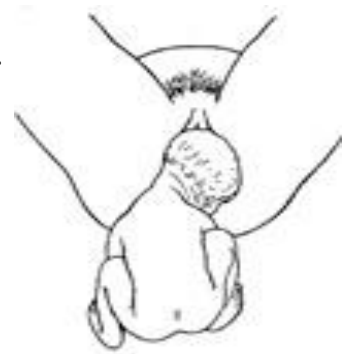
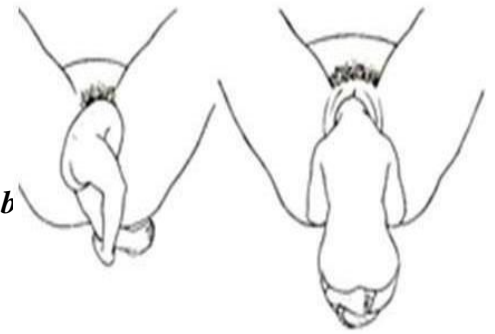
§ dans le même diamètre oblique que le bi trochantérien dans les variétés antérieures par un mouvement de restitution

§ dans le diamètre opposé dans les variétés postérieures, le foetus continue alors son mouvement de spire qui amène le dos en avant.

Le dos tournant en avant, les épaules se dégagent en général en transverse. Puis comme

par une sorte d'asynclitisme, les bras tombent l'un après l'autre hors de la vulve en même temps que le dos tourne en avant.

Une rotation accidentelle du dos en arrière est gravissime pour le foetus entraînant l'accrochage du menton sur la symphyse pubienne.



D. Accouchement de la tête dernière :

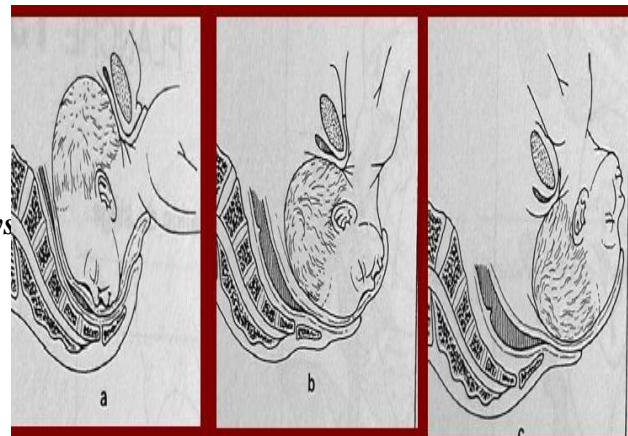
- L'engagement : La tête s'engage dans un D. oblique perpendiculaire à celui empreinté par les épaules en se fléchissant suivant le D. sous occipito frontal.

- La descente et la rotation : amène l'occiput sous la symphyse pubienne.

- le dégagement : menton se dégage → face → crâne.

- IV. Diagnostic

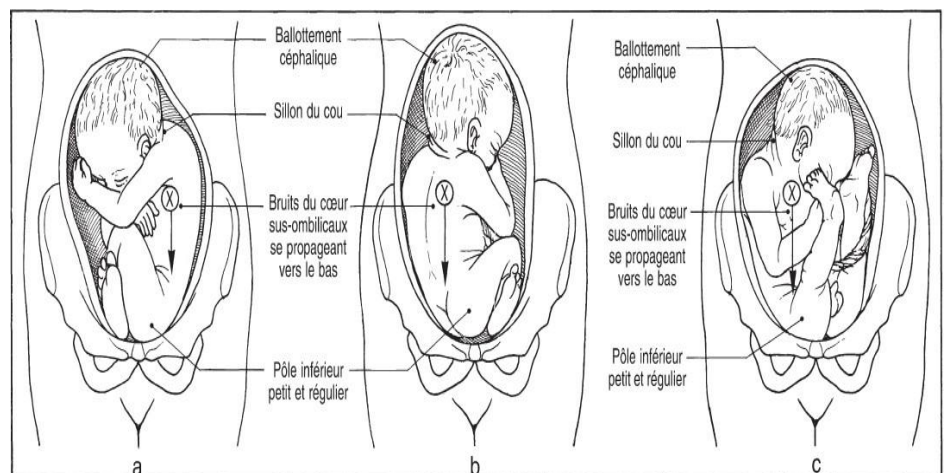
doit être reconnu au cours de l'examen du 8eme mois à la troisième consultation prénatale.



**Inspection :
présentation
longitudinale
avec utérus
ovoïde verticale.**

**Palpation
abdominale
:**

**Partie basse de
l'utérus comblée par**



un pôle foetal irrégulier de consistance molle. Tête foetale présente au fond

utérin Le toucher vaginal :

-présentation molle sans suture ni fontanelle séparée souvent par un sillon (pli inter fessier)

-relief osseux correspondant à la pyramide sacrée.

V. Diagnostic différentiel :

bosse séro sanguine chez femmes ayant amorcé le travail ailleurs

présentation de face où les éléments de la face se confondent avec les éléments du siège -Bouche avec l'orifice anal et menton avec la pyramide

sacrée Anencéphalie : sans cerveau juste un massif

facial Présentation transverse.

VI. Les examens para cliniques

Echo

:

- présentation longitudinale avec une tête en haut fléchi et siège en regard de l'excavation pelvienne de sa mère.*
- diagnostiquer une GG*

VII. Les risques :

A. Morbidité maternelle :

- - Déchirures des voies génitales basses : périnée – vagin -parfois le col*

B. Mortalité périnatale : x 5 /présentation de sommet. Expliquée par 3 facteurs :

- - prématurité : accompagne souvent cette présentation avec laquelle, elle partage les causes.*
- - malformations foetales : pouvant accompagner cette présentation alourdissent la mortalité périnatale.*
- - accidents obstétricaux ne sont pas rares :*

- anoxie périnatale : due à la compression du cordon au cours de la descente et du dégagement . peut également être la conséquence de l'inhalation de LA lors de la rétention de la tête dernière

- traumatismes obstétricaux : sont fréquents à la fois des :

. Vx intracrâniens : → hémorragies cérébrale et méningée : + lésions bulbaires et médullaires

+ paralysies du plexus brachial (prfs)

+ fractures luxations des MS.

C. Les facteurs de risque :

- *Bassin maternel anormal*
- *Macrosomie (P>3800g)*
- *Déflexion primitive de la tête (le fœtus passerait difficilement s'il n'est pas bien pelotonné sur lui-même)*
- *Prématurité*
- *Malformation foetale (à dépister avant toute conduite thérapeutique).*

VIII. La conduite pratique

diagnostic doit être porté à la 3ème consultation prénatale (32-34 SA)

- il faut faire alors un bilan :

- *clinique générale et obstétrical (TA, conjonctives, boiterie, obésité, HU, BCF et TV)*
- *écho obstétricale (biométrie, morphologie, terme, nombre, diamètre de la tête, du fémur et abdominal transverse)*
- *scanopelvimétrie : étudier le bassin.*
- *⇒ Trois attitudes peuvent être envisagées :*
- *version par manoeuvre externe*
- *césarienne prophylaxie*
- *Autoriser l'accouchement par VB*

Césarienne prophylactique

Indications maternelles	Indications ovulaires	Indications fœtales
Anomalie du bassin Tumeur praevia Utérus cicatriciel Malformations utérines Lésions périnée HTA-Diabète Primipare agée Obèse >90kg	Placenta praevia Hydramnios RPM>12heures	Hypotrophie Déflexion tête Prématuré <1500g Gros enfant >3800 BIP>100 Terme dépassé Siège complet ? J1 siège (Jumeaux)

Accouchement par voie

basse Facile et rapide

- *Accoucheur pédiatre et anesthésiste sur place*
- *Forceps a porté de main*
- *A complète :*

Perfusion de

Syntocinon® Episio

facile

Ne rien faire jusqu 'aux omoplates

- *Abstention= Vermelin*
- *Dégagement artificiel tête:Bracht ou Mauriceau*

Méthode de Vermolin :

*Abstention totale « prendre un siège devant
une présentation de siège »*

*L'expulsion se fait sous l'effet des CU et des efforts
expulsifs. Le rôle de l'obstétricien est réduit à*

l'observateur attentif Méthode de Bracht :

*Lorsque la tête est engagée +++ mais ne sort pas (la
bouche du foetus en contact de la vulve), on
soulève le foetus vers le haut pour sortir la
tête. Il faut faire attention car si la tête n'est
pas engagée, il y a risque de fracture du cou.*

Méthode de Mariceau : (bracht élaboré

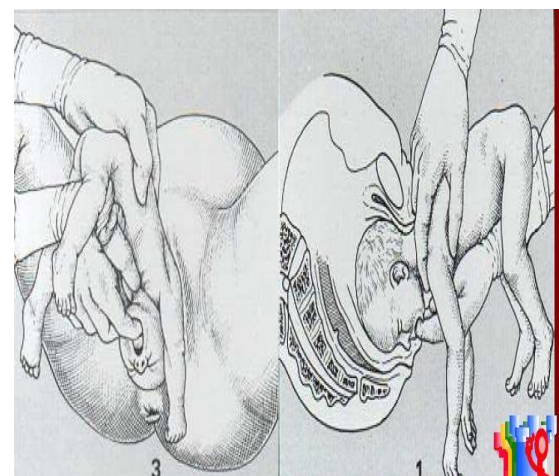
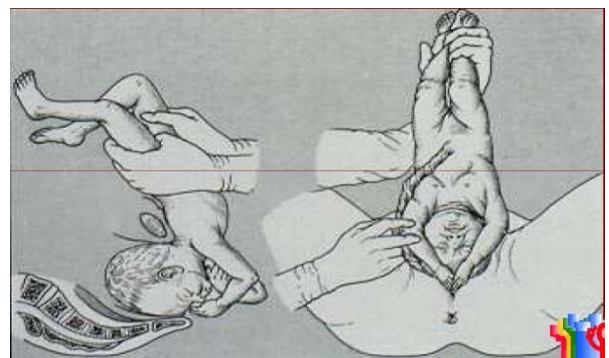
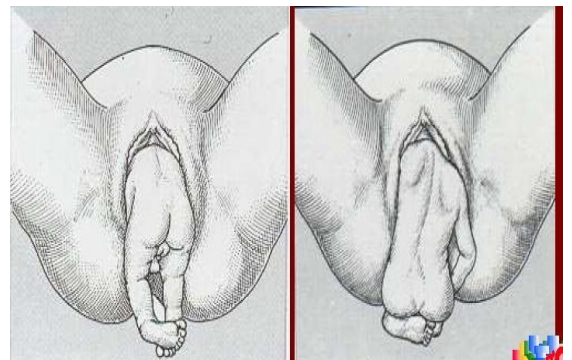
) : aider l'engagement puis faire une manoeuvre de bracht

*Le cou est entre les deux doigts de la main gauche et la
main droite est sous le tronc du foetus, bouche
contre index.*

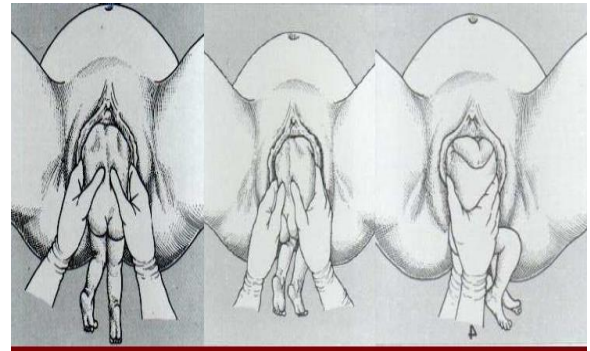
*On fait une orientation et flexion (pour aider
l'engagement) suivis d'une traction et d'une
bascule*

Méthode de Lovset

: (en cas de relèvement des bras)



Si le fœtus est bloqué par son tronc, les épaules encore à l'intérieur. Les deux mains sur le bassin du fœtus, on fait une rotation pour dégager la première épaule puis une autre rotation pour dégager la deuxième on se retrouve avec une tête dernière enchaîner par une manoeuvre de Mauriceau.



Grande extraction du siège : toutes les manoeuvres précédentes sont utilisées ici

4. Indications :

Tête dernière : au niveau excavation : méthode Bracht

DS : méthode Mauriceau

Parfois forceps sur tête dernière mais exceptionnellement la manoeuvre de Zavarelli (où la tête dernière est retiré par voie haute). : à ne pas retenir

Relèvement des

bras méthode

Lovset.

Conclusion

- La présentation du siège est une présentation eutocique à la limite de la dystocie. L'accouchement par voie basse est possible mais risqué et impose un bilan materno-foetal complet.*

Une maîtrise parfaite de la mécanique obstétricale est obligatoire

